Lane Medical Library

Aus der Universitäts-Frauenklinik zu Kiel
Direktor: Professor Dr. R. Schröder.

Thelykinin und Androkinin, weibliches und männliches Sexualhormon, im Frauenharn bei Carcinoma colli uteri.

*

Inaugural-Dissertation

zur Erlangung der Doktorwürde
der Hohen Medizinischen Fakultät der
Christian-Albrechts-Universität zu Kiel.

Vorgelegt von
Oswald Aichel
Santiago (Chile).

Kiel 1932.
HEINRICH APPEL, KIEL, POSTFACH 3

Lane Medical Library

Aus der Universitäts-Frauenklinik zu Kiel
Direktor: Professor Dr. R. Schröder.

Thelykinin und Androkinin, weibliches und männliches Sexualhormon, im Frauenharn bei Carcinoma colli uteri.

*

Inaugural-Dissertation

zur Erlangung der Doktorwürde
der Hohen Medizinischen Fakultät der
Christian-Albrechts-Universität zu Kiel.

Vorgelegt von
Oswald Aichel
Santiago (Chile).

Kiel 1932.

HEINRICH APPEL, KIEL, POSTFACH 3

Nr. 36

Rektoratsjahr: 1932/33.
Referent: Priv. Doz. Dr. Siebke.
Zum Druck genehmigt: Prof. Dr. Külz,
z. Zt. Dekan.

Aus der Universitäts-Frauenklinik zu Kiel
Direktor: Professor Dr. Robert Schröder

Thelykinin und Androkinin, weibliches und männliches Sexualhormon, im Frauenharn bei Carcinoma colli uteri.

Vier Hormone sind heute bekannt, die an den weiblichen Genitalorganen wirksam sind: das Hormon des Follikels, das Hormon des Corpus luteum und zwei Hormone des Hypophysenvorderlappens.

Daneben konnten Siebke und Wisniewski das männliche Sexualhormon (Androkinin) im Frauenharn unter den verschiedensten physiologischen und pathologischen Verhältnissen nachweisen. Es ist anzunehmen, daß auch dieses Hormon bestimmte Funktionen in der weiblichen Genitalsphäre zu erfüllen hat, nur kennen wir seine Wirkung im Frauenkörper bisher noch nicht. Wir kommen unten auf diese Frage zurück.

Wirkung der Hypophysenvorderlappen-Sexualhormone, des Follikelhormons und des Corpus luteum-Hormons während des mensuellen Zyklus.

Das Zusammenspiel der Hormone, wie wir es uns nach dem jetzigen Stand experimenteller und klinischer Forschung vorzustellen haben, läßt sich am besten an Hand der beigefügten schematischen Skizze des mensuellen Zyklus (nach Schröder) erläutern.

Die Bilder der Linien A und B zeigen die verschiedenen Entwicklungsstadien der follikulären Elemente im Ovar, im Bildstreifen C verfolgen wir den Ablauf des mensuellen Zyklus im Endometrium. Bei der schematischen Darstellung dieser Vorgänge wurde versucht, die einzelnen Entwicklungsphasen auch in den Größenverhältnissen einander möglichst genau anzupassen.

Bildstreifen A läßt erkennen, daß aus der Fülle der Primordialfollikel — dargestellt durch die Punkte — einzelne Follikel einen stärkeren Wachstumsimpuls erhalten und sich bis zur Größe von etwa 5 mm im Durchmesser entwickeln. Diese Grenze überschreiten sie nicht, sie werden also nicht reif, geben

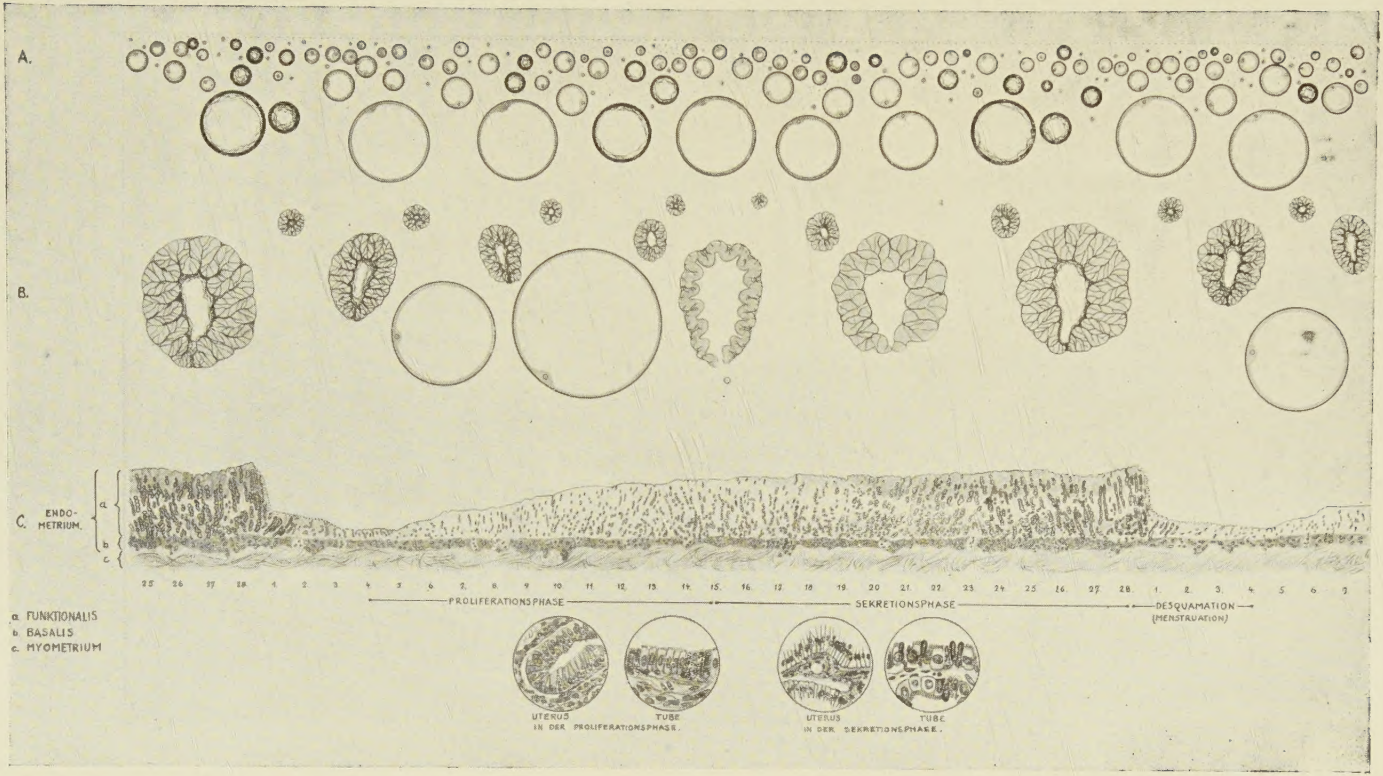
A.
B.
C. ENDO-METRIUM
a
b
c
25 26 27 28 1 2 3 4 5 6 7 8 9 10 11 12 13 14 15 16 17 18 19 20 21 22 23 24 25 26 27 28 1 2 3 4 5 6 7
PROLIFERATIONSPHASE
SEKRETIONSPHASE
DESQUAMATION (MENSTRUATION)
a. FUNKTIONALIS
b. BASALIS
c. MYOMETRIUM
UTERUS
TUBE
IN DER PROLIFERATIONSPHASE.
UTERUS
TUBE
IN DER SEKRETIONSPHASE.

Digitized by the Internet Archive
in 2026

https://archive.org/details/IA40153321_0027

keine Eizelle ab und verwandeln sich nicht in Corpora lutea. sondern gehen vorzeitig in Rückbildung, sie „atresieren", Die Atresie ist histologisch im wesentlichen durch eine Thekawucherung nach Zugrundegehen der Eizelle charakterisiert, die Thekawucherung und damit die Atresie wird dementsprechend in der Skizze durch die dickere Umrandung der Follikel gekennzeichnet.

Wie kommt es zu diesem Follikelwachstum im Ovar? Wenn wir von den Ergebnissen des Tierversuchs auf die Vorgänge beim Menschen schließen, müssen wir annehmen, daß das Wachstum der Follikel bis zur 5 mm-Grenze unter dem Einfluß von Hypophysen-Sexualhormon-A vor sich geht, denn es gelingt experimentell, durch Zufuhr dieses Hormons im Ovar der juvenilen Maus und Ratte Follikelwachstum zu erzielen. Weiter lehrt dieses Experiment am juvenilen Tier, daß die unter dem Einfluß des Hypophysenvorderlappenhormons A entstandenen größeren Follikel selbst auch hormonal wirksam sind, denn sie lösen nun sekundär durch das in ihnen gebildete Follikelhormon (-Oestrushormon) in der Scheide des juvenilen Nagers die Brunstreaktion aus. Diese ist nachweisbar durch die „Schollen" im Scheidenabstrich. Entsprechend dieser sekundären, brunstauslösenden Wirkung gewachsener Follikel beim juvenilen Tier werden auch beim Menschen die wachsenden und später atresierenden Follikel eine bestimmte Aufgabe durch ihr Hormon zu erfüllen haben.

Welche Aufgabe erfüllen die wachsenden und atresierenden Follikel beim Menschen? Eine unmittelbare Parallele zur Brunstreaktion des Tierversuchs gibt es beim Menschen nicht. Nun wissen wir aber, daß beim Tier neben der Brunstreaktion eine wesentliche Wirkung des in den Follikeln gebildeten Hormons die Stimulierung des Uterus zu erhöhtem Wachstum ist. Diese Wirkung erfüllt das Hormon der wachsenden Follikel zweifellos auch beim Menschen. Einen Hinweis hierauf gibt bereits die Tatsache, daß gerade in der Pubertät, in der in kurzer Zeit der infantile Uterus zum geschlechtsreifen, funktionstüchtigen Organ entwickelt werden soll, die Zahl wachsender Follikel im Ovar besonders groß ist. Damit eng verbunden ist die Beeinflussung des ganzen übrigen Organismus, die wir am Tier nur in der Stimulierung der sekundären Geschlechtsmerkmale (insbesondere Mammae) feststellen können, die sich beim Menschen jedoch auch am ganzen vegetativ-nervösen System in erkennbarem Umfange auswirkt und sogar ihren Einfluß auf die Psyche deutlich werden läßt.— Diese sehr weitgehende Abhängigkeit des weiblichen Organismus von der hormonalen Tätigkeit der Follikel ist beim Menschen unter normalen Verhältnissen in ihren Einzelheiten allerdings nur schwer zu erweisen. Sie wird jedoch deutlich, gewissermaßen durch ihr Negativ, das heißt, wenn Störungen, insbesondere Mangelerscheinungen, auftreten, die auf Unterfunktion dieser

Follikel und damit des Ovars in der Zeit der Geschlechtsreife zurückzuführen sind. Dann werden die verschiedenartigen „Ausfallserscheinungen" erkennbar, deren direkte, häufig fast quantitative Abhängigkeit vom Mangel an Follikelhormon gerade dadurch erweisbar ist, daß therapeutische Zufuhr dieses Hormons alle derartigen Symptome vom infantilen Uterus bis zu den komplizierten vegetativ-nervösen Ausfallserscheinungen bisweilen eklatant zu beheben vermag. Einen letzten Hinweis schließlich nach dieser Richtung gibt auch das normale histologische Bild des Ovars in der Klimax, das wiederum ähnlich wie in der Pubertät eine erhebliche Zunahme der wachsenden, später in Atresie gehenden Follikel erkennen läßt. Wie diese Anhäufung wachsender Follikel in der Pubertät die aufsteigende Entwicklung des Uterus zum geschlechtsreifen Organ und parallel dazu die Beeinflussung des Gesamtorganismus im oben gekennzeichneten Sinne zu erzielen hat, so vermag sie zweifellos in der Klimax ein gar zu abruptes Aufhören des gesamten vegetativen Sexualstimulus zu verhindern und mildert für den weiblichen Organismus den Übergang aus der Zeit voller Geschlechtsreife in das Ruhestadium der Menopause. — Der Bildstreifen A läßt erkennen, daß alle diese Stadien des Follikelaufbaues und Abbaues ohne bestimmte Regel, ohne Rhythmus verlaufen, sie sind an keinen Zyklus gebunden, sondern beherrschen durch ihren gleichförmigen lückenlosen Hormonstrom während der ganzen Zeit der Geschlechtreife den Turgor des Uterus und der sekundären Geschlechtscharaktere und unterhalten den erforderlichen Stimulus des vegetativ-nervösen Systems, wie er für eine harmonische Funktion aller endrokinen Drüsen und damit des ganzen geschlechtsreifen weiblichen Organismus erforderlich ist.

Bildstreifen B zeigt die zyklischen, nur auf die unmittelbare Möglichkeit der Fortpflanzung eingestellten, deshalb als generativ bezeichneten Prozesse im Ovar, die erst dann einsetzen können, wenn der azyklische vegetative Hormonstrom den Körper zur Reife gebracht hat, und insbesondere der Uterus in seiner Muskulatur soweit entwickelt ist, daß er seiner eigentlichen Aufgabe gerecht werden kann, ein befruchtetes Ei aufzunehmen und auszutragen. — Jetzt überschreitet der wachsende Follikel die 5 mm Grenze, er gelangt zur Reife, springt und schwemmt mit dem Liquor folliculi Eizelle und Discus ovigerus aus, während die Follikelwand kollabiert und sich in die Granulosadrüse, das Corpus luteum, umwandelt.

Wie kommt es zur Follikelreife, Follikelsprung und Corpus luteum-Bildung? Hierüber besteht bisher noch nicht völlige Klarheit, da vor allem die Grundfrage noch nicht geklärt ist, ob wirklich zwei scharf trennbare Hypophysenvorderlappen-Sexualhormone A und B bestehen, oder ob es sich nicht vielmehr nur um graduelle Wirkungsunterschiede

des gleichen Hormons handelt. (Einzelheiten in der Monographie von Zondek). Für unsere Überlegungen ist es zunächst vorteilhaft, das getrennte Vorkommen beider Hormone anzunehmen. Dann ist wahrscheinlich, daß die Phase des Follikelwachstums unter dem Einfluß des Hormons A steht, wie es oben für die kleineren Follikel ausgeführt wurde, während sich die Corpus-luteum-Phase unter dem Einfluß des Hormons B entwickelt, denn wir wissen aus dem Tierexperiment (Schwangerschaftsreaktion nach Aschheim-Zondek), daß das Hypophysenvorderlappen-Sexualhormon B im Ovar der juvenilen Maus und Ratte Corpora lutea erzeugt. Unklar bleibt, selbst wenn wir das getrennte Vorkommen der beiden Hormone A und B als gesichert annehmen, ob der Follikelsprung durch erhöhte Mengen von A, durch das erste Auftreten von B oder schließlich gar durch ein drittes noch unbekanntes Hormon ausgelöst wird.

Welche Aufgaben erfüllen der reifende Follikel und das Corpus luteum? Der reifende Follikel erzeugt durch sein Hormon im Endometrium die Hochschichtung (Proliferation) der Funktionalis und bildet damit das Nest für das Ei. Das Corpus luteum ruft durch sein Hormon die Sekretionsphase in der hochgeschichteten Funktionalis hervor, sorgt also gewissermaßen für die Ausstattung des Eibettes.

Bildstreifen C zeigt den Ablauf des Zyklus im Endometrium, wie er sich bei 28tägigem Verlauf darstellt. Wir finden zunächst die Aufschichtung des Endometrium mit seinen gestreckten Drüsen im ersten Teil des Zyklus nnd zwar etwa vom 5.—17. Tag, wenn der erste Tag der letzten Menstruation als erster Tag des Zyklus bezeichnet wird, wie es aus praktischen Gründen meist geschieht, obwohl natürlich sinngemäß die Menstruation das Ende — nicht den Anfang — eines Zyklus darstellt. Sobald dann im Ovar das Corpus luteum die Herrschaft antritt, werden die Drüsen sägeförmig und die Zellen zeigen, wie die kleinere Skizze bei stärkerer Vergrößerung deutlich erkennen läßt, die typischen Zeichen der Sekretion. Sobald die Eizelle unbefruchtet abgestorben und das Corpus luteum in Rückbildung gegangen ist, wird das wertlos gewordene Eibett abgebrochen: Abstoßung der Funktionalis und Blutung=Menstruation. Dann wird das Wundbett epithelialisiert und unter dem hormonalen Einfluß eines neu reifenden Follikels entwickelt sich aus der zurückgebliebenen Basalis die neue Proliferation der Funktionalis.

Die Teste der Hypophysenvorderlappen-Sexualhormone, des Follikelhormons und des Corpus-luteum-Hormons.

Bevor wir auf unsere eigenen Untersuchungen eingehen, müssen wir kurz die Teste der einzelnen Hormone wiederholen;

im wesentlichen sind sie schon aus der oben gegebenen Zusammenstellung erkennbar.

Test für das Hypophysenvorderlappenhormon A (Follikelwachstumshormon) nach Zondek und Aschheim: Follikelreife im Ovar der juvenilen Maus oder Ratte. Sekundär durch Abgabe von Oestrushormon aus den reifen Follikeln Brunstreaktion in der Scheide.

Test für das Hypophysenvorderlappenhormon B (Luteinisierungshormon) nach Zondek und Aschheim: Luteinkörper im Ovar der juvenilen Maus oder Ratte.

Test für das Hormon des Follikels (im Folgenden meist als „Thelykinin" bezeichnet) nach Allan und Doisy: Schollen im Scheidenabstrich der kastrierten Maus.

Test für das Hormon des Corpus luteum nach Allen und Corner: Umwandlung des proliferierten Endometrium zur Sekretionsphase im Uterus des kastrierten Kaninchens. Clauberg modifizierte diesen Test für Anwendung beim juvenilen Kaninchen.

„Weibliches" und „männliches" Sexualhormon.

Bei unseren hier mitgeteilten Untersuchungen berichten wir im wesentlichen über Ergebnisse quantitativer Bestimmungen des Follikelhormons und des Testishormons im Frauenharn. Dem Verständnis bereitet zunächst Schwierigkeiten, daß — wie schon erwähnt — das männliche Sexualhormon in großen Mengen im Körper der Frau auffindbar ist, ebenso wie zunächst unerklärlich bleibt, welche Aufgabe das so häufig im Harn des Mannes gefundene Follikelhormon (Laqueur und Mitarbeiter) im Körper des Mannes zu erfüllen hat.

Aber diese Befunde erscheinen nur widersinnig, die Schwierigkeiten der Deutung sind erst durch den Gang der Hormonforschung künstlich entstanden.

Wir müssen uns nämlich bei der Beurteilung dieser zunächst überraschenden Befunde vorerst darüber klar werden, daß das unlogisch Erscheinende im wesentlichen durch unsere falsche Blickrichtung, insbesondere durch die unglückliche Namengebung für die einzelnen Hormone hervorgerufen ist. Nehmen wir ein Beispiel: Das Hormon, das im Follikel gefunden wurde, erhielt zunächst logischerweise den Namen Follikulin. Der Name mußte jedoch weiter gefaßt werden, sobald das gleiche Hormon auch an vielen anderen Stellen gefunden wurde. Weil als Ende des Zyklus, wenn man von der Gravidität absieht, die Menstruation erscheint, das Hormon also wohl auch, — man denke nur an die erfolgreiche Therapie der Amenorrhoe —, zum Eintritt der Menstruation beiträgt, wurde der Name Menformon geprägt. Doch um vieles reichlicher als während des Zyklus finden wir das gleiche Hormon in der Gravidität, wenn kein Follikel reift und keine Menstruation eintritt; noch besser also, weil weniger

begrenzt und viel häufiger passend, schien die Bezeichnung: weibliches Sexualhormon. Dann aber wurde das Corpus-luteum Hormon gefunden, und nun hätten wir zwei weibliche Sexualhormone gehabt, Mißverständnissen wäre Tür und Tor damit geöffnet gewesen. Man mußte also das Hormon des Follikels wieder durch einen mehr spezifischen Namen begrenzen, und es entstand eine Serie von Bezeichnungen, die alle gut gemeint und für einen Teilbefund richtig, aber niemals eindeutig waren. Jedenfalls wirkten fast alle Bezeichnungen unlogisch oder geradezu falsch, sobald diese Hormon auch beim Manne nachgewiesen wurden.

Man nahm, um das Hormon dennoch als überwiegend weibliches Hormon ansprechen zu können, seine Zuflucht zu dem Begriff der Spezifität. Gewiß, das Follikelhormon wurde fast überall gefunden bei Frau und Mann, bei höheren und niederen Tieren, auch bei Pflanzen, doch spezifisch erschien es als Hormon des Ovarialfollikels, denn im Liquor folliculi war es besonders konzentriert zu finden, und weiter genügten schon geringere Mengen von Theca folliculi als Implantat, um Oestrus auszulösen; wurde dagegen die Follikelsubstanz durch Röntgenstrahlen geschädigt, so blieb die Wirkung aus. Trotz dieser sicher weitgehenden Abhängigkeit des Hormons vom Ovarialgewebe, läßt sich aber garnicht leugnen, daß man das Follikelhormon nur noch in ganz engen Grenzen als spezifisch „weiblich" bezeichnen darf, sobald man nämlich daran denkt, daß dieses Hormon im Bereich der sekundären Geschlechtsmerkmale richtunggebend in typisch „weiblichem" Sinne wirkt.

Betrachten wir hierzu kurz die hübschen Versuche und Schlußfolgerungen von de Jongh: Injektionen von Follikelhormon führen zum Mammawachstum, also zu einem typisch weiblichen sekundären Geschlechtsmerkmal. Dabei ist für das Experiment gleichgültig, ob das behandelte Tier (Meerschweinchen) weiblichen oder männlichen Geschlechts ist. Das gleiche Hormon ruft sowohl beim Hahn wie beim Kapaun (kastrierter Hahn) Umwandlung des Hahnengefieders zum Hennengefieder hervor. Es wirkt also bei Tieren männlichen und weiblichen Geschlechts richtunggebend in typisch weiblichem Sinne. Umgekehrt können wir beim sogenannten „männlichen" Geschlechtshormon feststellen, daß es sowohl beim Hahn wie auch beim Kapaun und schließlich sogar bei der Henne beschleunigtes Wachstum des Kammes erzeugt, also ein für diese Tiere charakterisches männliches Geschlechtsmerkmal zu stärkerer Entwicklung bringt. Kurz, die Mamma als charakteristisch weibliches Organ reagier beim Männchen und Weibchen mit Proliferation, wenn das Hormon des Follikels, besser Thelykinin genannt, zugeführt wird; der Kamm als charakteristisch männliches Merkmal reagiert bei Hahn und Henne mit Proliferation, sobald das richtunggebende Testishormon, das Androkinin, zugeführt wird. De Jongh, formuliert das Ergebnis dieser Experimente so: „Die Wirkung

eines Geschlechtshormons auf ein bestimmtes Organ oder System ist unabhängig von dem Geschlecht des Trägers dieser Organe." — Danach wird es auch verständlich sein, daß wir für die Mitteilung unserer Ergebnisse die Bezeichnung Thelykinin (Thely = weiblich, kinein = in Schwung bringen) und entsprechend für das Hormon des Hodens die Bezeichnung Androkinin übernommen haben. — Sehen wir aber von dieser Beeinflussung sekundärer Geschlechtsmerkmale durch die Hormone ab und betrachten wir die Quellen, denen sie entstammen, dann müssen wir ausdrücklich feststellen, daß sie hier in keiner Weise geschlechtsgebunden sind, daß vielmehr beide sowohl im männlichen wie im weiblichen Körper gefunden werden.

Ziel der neuen Untersuchungen.

Unter welchen Umständen wir im Frauenharn Androkinin gefunden haben, wurde in Siebkes 6. Mitteilung (Fußnote 2 Seite 1) eingehend dargestellt. Es handelt sich im wesentlichen um positive Befunde im Harn während der Schwangerschaft und während des Wochenbetts, in Extrakten aus Foeten und Placenta, im Menstrualblut und während des mensuellen Zyklus im Harn. Auffallend waren stark positive Befunde bei Blasenmole, Chorionepitheliom und Carcinom. — Daneben wurde fast stets auch Thelykinin gefunden.

Gerade die letzten Befunde: viel Androkinin und Thelykinin im Körper der Frau bei Anwesentheit foetaler Elemente und maligner Tumoren ließen vermuten, daß in solchen Fällen die Hormone überhaupt nicht den Zellen des Ovars entstammten, sondern eher auf den Foet oder den Tumor zurückzuführen waren, im letzteren Fall also von Zellen einer frühen, biologisch und histologisch wenig differenzierten Entwicklungsstufe gebildet wurden.

Diese Vermutung über die Herkunft der gefundenen Hormone aus den Tumorzellen führte uns zu dem Versuch, durch ausgedehnte planmäßige Hormonbestimmungen im Harn carcinomkranker Frauen festzustellen, ob es möglich sei, beispielsweise während einer Strahlenbehandlung (Röntgen und Radium) über die fortschreitende Heilung oder das weitere Wachstum, beziehungsweise die Rezidiventstehung durch fortlaufende Hormonanalysen Aufschluß zu gewinnen. Zunächst aber war im Vorversuch festzustellen, ob Parallelen zwischen klinischem Tumorbefund und den Hormonmengen beständen, ob insbesondere 1.) bei Frauen mit erloschener Ovarialfunktion (Menopause, Status nach Radikaloperation, Status nach intensiver Bestrahlung), bei Bestehen eines histologisch erwiesenen malignen Tumors stets noch Hormon im Harn vorhanden sei und ob 2.) bei noch erhaltener Ovarialfunktion und gleichzeitigem Bestehen eines malignen Tumors mehr Hormon nachzuweisen sei, als bei normaler Ovarialtätigkeit ohne Tumorbefund. Von vornherein

war uns klar, daß diese Untersuchungen schwierig, vor allem langwierig und vielleicht die Ergebnisse nicht eindeutig sein würden, wir wurden jedoch zur Inangriffnahme ermutigt durch unsere früheren Befunde und durch die Tatsache, daß man schon heute bestimmte körperfremde Stoffe durch Hormonbestimmungen im Harn nachweisen kann. Ist doch als schönster Erfolg aller bisherigen Sexualhormonforschung überhaupt der Nachweis foetaler Elemente im Körper der Frau durch die Aschheim-Zondek-Reaktion anzusehen.

Für jeden, der sich mit quantitativen Hormonstudien befaßt, sagen wir etwas Selbstverständliches, wenn wir hier an den Anfang der Mitteilung unserer Ergebnisse die Feststellungen setzen, daß wir zunächst nur von ersten Versuchen und nicht von endgültigen Ergebnissen berichten können, obwohl ein ganzes Laboratorium zwölf Monate (seit Siebkes 6. Mitteilung) daran gearbeitet hat, und daß die Methodik, selbst wenn sie schließlich zum Ziel führt, erst nach Jahren soweit ausgearbeitet sein kann, daß sie klinisch brauchbar wird. Läßt doch schon die vorausgeschickte Feststellung, wo überall sich Thelykinin und Androkinin nebeneinander finden, zusammen mit den Ergebnissen der Zondek'schen Untersuchungen, wo überall sich Hypophysenvorderlappenhormon findet, einen Rückschluß zu, wie schwer es sein wird, die Grenze zu finden, an der Physiologisches aufhört und Pathologisches aus den Hormonbefunden mit Sicherheit geschlossen werden kann. Soll es jedoch überhaupt gelingen, durch Hormonbestimmungen zur Tumordiagnostik zu kommen, dann kann das nach unserer Meinung nicht durch planloses Experimentieren, sondern nur durch planvolles quantitatives Bestimmen der Hormone geschehen. Die allerdings wesentlich leichtere und bequemere qualitative Hormonforschung hat, — man braucht nur einmal die ungeheure Literatur durchzusehen, um das einwandfrei festzustellen — in allzu vielen Fällen mehr zurück als vorwärts gebracht.

Methodik.

Die Apparatur zur Hormongewinnung aus dem Harn wollen wir hier nicht beschreiben, sie muß in den früheren Mitteilungen eingesehen werden; hier soll nur noch einmal das Prinzip der Extraktion klargelegt und das Wesentliche der weiteren Verarbeitung des Materials dargestellt werden. Die Extraktion beruht auf der Feststellung, daß beide Hormone, das Androkinin sowohl wie das Thelykinin sich leichter in Benzol als in Wasser (Harn) und andererseits leichter in Öl als in Benzol lösen. Beide Hormone können also nach derselben Methode gewonnen werden, durch Kochen des Harns mit Benzol und Überführen des Hormons aus dem Benzol in Öl zur Injektion. Der einzige wesentliche Unterschied beruht für quantitative Untersuchungen darin, daß

sich nach den Untersuchungen von Laqueur und seinen Mitarbeitern Androkinin besser aus alkalisch gemachtem Harn und Thelykinin besser aus angesäuertem Harn gewinnen läßt. Im übrigen erleichterte uns die Übereinstimmung in der Extraktionsmethode das Arbeiten sehr, da wir keine doppelte Apparatur benötigten.

Wir gingen nun so vor, daß wir den Urin von Frauen, bei denen Hormonbestimmung aussichtsreich erschien, sammeln ließen, die Mengen von je 3 Tagen meistens zusammengossen, und extrahierten. Kleinere Harnmengen zu verarbeiten, lohnt sich nicht, weil die darin enthaltenen Hormonmengen zu gering sind. Wir nehmen als Beispiel an, wir hätten von einer Patientin in 3 Tagen 3 Liter Urin bekommen. Dieser Harn wurde folgendermaßen verarbeitet: 500 ccm wurden für die Gewinnung von Thelykinin und die größere Menge, also 2500 ccm, für Androkinin verwandt. Diese verschiedene Mengenverteilung des Ausgangsmaterials empfiehlt sich wegen der verschieden großen Empfindlichkeit unserer Nachweismethoden (Teste) und wird bei Besprechung des Testes für das Androkinin verständlich werden. Der Urin, aus dem wir Androkinin gewinnen wollten, wurde nun mit Natronlauge versetzt bis er deutlich alkalisch reagierte (Phenolphtalein-Probe), dann wurde er mit Benzol überschichtet und in Wasserdampf 2 Stunden gekocht. Nach 2 Stunden, ebenso nach 4 Sunden wurde das Benzol durch neues ersetzt. Das Benzol von dem dreimaligen Kochen wurde zusammengegossen und abgedampft, bis nur ein kleiner Rest von etwa 10 ccm übrig war, dem 4 ccm Öl zugesetzt wurden. Nun löst sich das ganze Hormon, das ursprünglich im Urin war und von dort in das Benzol übergegangen ist, in den 4 ccm Öl, sobald der Rest des Benzols durch eine starke Kompressor-Luftpumpe abgeblasen wird.

Das weibliche Hormon wurde gleichfalls durch dreimaliges Kochen mit Benzol und Überführen in Öl gewonnen, nur war der Urin vorher durch Zusatz von Salzsäure kongosauer gemacht.

Eichung der Extrakte an den Testtieren: Für die Testierung des Thelykinins wurde wie üblich der Allen-Doisy-Test verwandt. Die Mäuse waren, wenn sie in den Versuch kamen, seit wenigstens 3 Wochen kastriert. Stets wurden die Tiere fünf mal in Abständen von je 12 Stunden gespritzt, die Ölmenge der einzelnen Injektion betrug bei allen Verdünnungen 0,12 ccm; in jedem Versuch wurden also 0,6 ccm Öl gegeben. In der Zeit von 12 bis 96 Stunden nach der letzten Spritze wurden Scheidenabstriche in Zwischenräumen von 12 Stunden gemacht. (Einzelheiten der Technik, insbesondere die Ölmengen und zeitlichen Zwischenräume der Injektionen und Abstriche sind wesentlich, weil die Erzielung von Schollen im Abstrich dadurch erheblich beeinflußt wird, die ME (Mäuseeinheit) also bei ungleicher Anordnung bald größer bald kleiner wird).

Als positiv wurden nur Abstriche angesehen, die keine Leucozyten und reichlich Schollen enthielten.

Bei jedem Versuch wurden zunächst immer 3 Tiere gleichzeitig gespritzt. Waren alle drei positiv, so wurde der Extrakt verdünnt. Das Verdünnen wurde so lange fortgesetzt, bis sich ein Grenzwert fand, bei dem die Abstriche negativ wurden. Die Menge Extrakt, die noch gerade den Oestrus hervorruft, enthält demnach eine Mäuseeinheit (ME.). Um einen Extrakt auszuwerten, benötigten wir meistens etwa 15 Tiere, ehe wir sagen konnten, wieviel Mäuseeinheiten annähernd im Urin pro Tag ausgeschieden waren. Es liegt auf der Hand, daß diese Eichung etwas roh ist, sie ist bei weitem nicht so genau, wie sie in den früheren quantitativen Studien zur Festlegung der Thelykininkurven beim Zyklus usw. durchgeführt wurde, wo zur einzelnen Eichung 30 und mehr Tiere Verwendung fanden. Wir mußten jedoch jetzt auf größere Genauigkeit verzichten, da erstens das Ausgangsmaterial nur in beschränktem Umfange zur Thelykinineichung zur Verfügung stand, (die größere Menge wurde für die Androkininbestimmung gebraucht), zweitens das Tiermaterial bei der großen Zahl von Untersuchungen für eine noch genauere Eichung nicht ausreichte und weil es drittens bei der jetzigen Fragestellung überhaupt nur auf gröbere Werte ankommen darf; denn sollte sich später ergeben, daß einzelne, genaue ME-Werte für die Beurteilung der Tumordiagnose ausschlaggebend sind, so würde sich wegen unüberwindlicher technischer Schwierigkeiten diese Methodik niemals als diagnostisches Hilfsmittel durchsetzen können.

Für die Eichung des Androkinins wurde bei den Untersuchungen der vorliegenden Arbeit nur der Hahnenkammtest verwandt. Er beruht darauf, daß der kleine geschrumpfte, schlecht durchblutete und schlecht turgeszierte Kamm des Kapauns nach intramuskulären Gaben von Testishormon wieder wächst und die Merkmale eines richtigen vollwertigen Hahnenkammes bekommt (Pézard). Der Hahnenkamm ist also sehr reaktionsfähig. Er kann innerhalb von 4 Tagen (Versuchsdauer) seine Größe verdoppeln. Daß dieses Kammwachstum beim Kapaun wirklich einen einwandfreien Test für Testishormon darstellt, ist durch Vorversuche (s. bei Freud) bewiesen. Vorbedingung für die Auswertung des Hahnenkammtestes ist einwandfreie Kastration der Hähne, denn der kleinste beim Kastrieren zurückgebliebene Hodenrest wächst nach und stört durch dauernde Hormonausscheidung und Vorspiegelung positiver Reaktion die Versuche. Aus diesem Grunde ist es auch nötig, die Schrumpfung des Kammes nach erfolgreicher Kastration zahlenmäßig festzustellen, indem der Kamm vor der Kastration und 3 Wochen danach sowie weiterhin in bestimmten Zeitabständen genau gemessen wird. Ebenso muß vor jedem neuen Versuch kontrolliert werden, ob der Kamm sich nach einem vorausgegangenen positiven Versuch genügend zurückgebildet hat. Ist der Kamm

ohne Hormonzufuhr gewachsen oder nach einem positiven Versuch schlecht geschrumpft, so muß ein Hodenrest nachgewachsen sein, eine Nachkastration ist also erforderlich, bevor das Tier als Testtier Verwendung finden kann.

Die Messung des Kammes wird folgendermaßen vorgenommen: Man arbeitet in einem leicht verdunkelten Raum. Hier legt man den Kopf des Tieres auf ein Stück Gaslicht-Photopapier, in das vorher ein bogenförmiger Ausschnitt für den Hahnenkopf gemacht ist, sodaß nur der Kamm das lichtempfindliche Papier bedeckt. Dann wird von oben her etwa eine Sekunde belichtet, und man erhält eine Kopie des Kammes, die nach dem Entwickeln als Silhouette erscheint (das lichtempfindliche Papier bleibt dort, wo es vom Kamm verdeckt war, unbelichtet). Der Flächeninhalt dieser Silhouette wird vor und nach dem Versuch (s. unten) berechnet und aus der Differenz festgestellt, ob während des Versuches eine Vergrößerung des Kammes eingetreten ist.

Das Androkinin war wie das Thelykinin, wenn es injiziert wurde (Methodik oben), in Öl gelöst. Die Kapaune wurden mit gleichen Mengen des Öls an den vier ersten Tagen der Woche morgens und abends intramuskulär gespritzt. Die Ölmenge bei der einzelnen Injektion betrug im Durchschnitt etwa 0,3 ccm.

Kopien des Kammes wurden angefertigt am Montag früh vor der ersten Injektion, am Freitag früh, 12 Stunden nach der letzten Injektion, und Kontrollaufnahmen am übernächsten Montag, also 14 Tage nach der ersten Injektion.

Wir sprechen von einer Hahnenkammeinheit, wenn der Kamm während der Versuchsdauer um mindestens 15% gewachsen ist. 1 HE nach unserer Definition entspricht 4 HE nach Laqueur, weil Laqueur die Hormonmenge als 1 HE bezeichnet, die an 4 aufeinanderfolgenden Tagen gegeben werden muß (täglich in 2 Portionen zu 0,5 ccm Öl), um in 96 Stunden nach der ersten Spritze eine Vergrößerung von mehr als 15% zu erzielen.

Als Ausgangsmaterial diente, wie oben auseinandergesetzt ist, die Menge des Sammelharns, die nicht zur Thelykininbestimmung gebraucht war. Wir sind uns dessen bewußt, daß wir nicht alles von der Frau ausgeschiedene Hormon erfassen, denn auch im Schweiß und Kot wird Hormon ausgeschieden, wie wir aus früheren Untersuchungen wissen. Beim Thelykinin (vgl. 4. Mitteilung) sind sogar die Hormonmengen in Harn und Kot etwa gleich groß. Aus technischen Gründen lassen sich jedoch diese Untersuchungen in größeren Reihen nur im Harn durchführen.

Die Mindestpause für jedes Tier zwischen zwei Versuchen betrug 3 Wochen. Kranke oder auch nur schwächliche Kapaune wurden selbst dann nicht verwandt, wenn die Kastration an sich einwandfrei durchgeführt war und zur Schrumpfung des Kammes geführt hatte. Man weiß nämlich, daß solche schwächlichen

Versuchstiere unter den Injektionen leiden, während gesunde kräftige Tiere die Spritzen offenbar sehr gut vertragen, denn ihre Freßlust geht nicht zurück. Auch reagieren schwächere Tiere schlecht oder gar nicht auf hormonhaltiges Material, denn ausgeprägte sekundäre Geschlechtsmerkmale bei Tieren sind ein gewisser Luxus des Körpers, den er sich nur in gutem Allgemeinzustande leisten kann.

Ergebnisse von Thelykinin-und Androkinin-Bestimmungen im Frauenharn bei malignen Tumoren.

Fall 1.) Frau M. P. Blatt 346. 43 Jahre alt. Wesentliche frühere Krankheiten: 1922 Tubenexstirpation rechts, Antefixation des Uterus. Partus: 6, normal, Abortus: 1, 1905, ohne Fieber. Menstruationsanamnese: Menarche mit 14 Jahren. Menses 4 wöchentlich, 3 Tage, mittelstark, ohne wesentliche Beschwerden. 1930 Okt.-Nov. mehrwöchige Dauerblutung, jetzt anhaltende Blutung seit Februar 1931. Regelblutungen während der Dauerblutung noch erkennbar, vergleiche Blutungsbild zu Fall 1.

Genitalbefund: (Narkosenuntersuchung 13. V. 31): Tiefer Collumkrater, der auf die Scheide übergeht. Becken ausgemauert von unregelmäßigen knolligen Tumoren.

Diagnose: Carcinoma colli uteri, incurabel.
Histologischer Befund: Plattenepithel — Differenzierung, scirrhöse Form.

Therapie: Symptomatisch.

Weiterer Verlauf: zunehmende Kachexie, verstärkte Blutungen 15.-20. V., 10-13. VI., 24.-31. VII.; Exitus letalis 9. VIII. 31. im urämischen Coma.

Obduktionsbefund: Carcinoma colli uteri mit Einbruch in die Harnblase, Kompression beider Ureteren durch Carcinom. Hydronephrose beiderseits. Metastasen in den regionären und periaortalen Lymphdrüsen, sowie in den Lungen.

Blutungsbild 1 zu Fall 1.

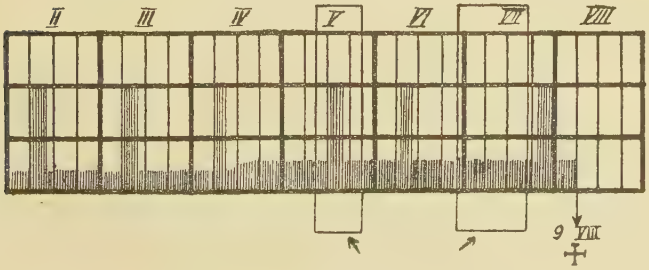

Hormonbestimmung.

Hormonkurve 1 zu Fall 1.

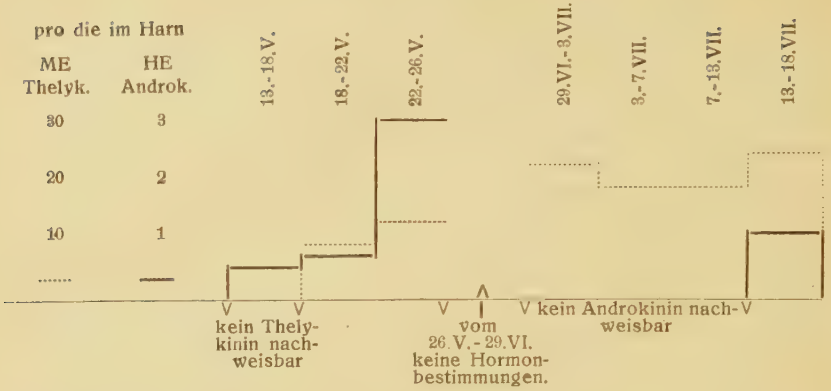

Zusammengefaßt:

43 jährige Frau mit noch erhaltenem mensuellen Zyklus bei incurablem Collumcarcinom, das unter Metastasenbildung zum Exitus letales führte. Bei mehrmonatigen Hormonbestimmungen dauernd Thelykinin oder Androkinin im Harn nachweisbar, zu bestimmten Zeiten beide Hormone gleichzeitig.

Fall 2.) Frau A. J. Blatt 327. 43 Jahre alt. Wesentliche frühere Krankheiten: Keine. Partus: 2 (1907. 1911). Abortus: 2 (1916, 1919). Menstruationanamnese: Menarche mit 14 Jahren. Menses regelmäßig, 4 wöchentlich, 2—3 Tage, schwach, ohne Beschwerden. Menopause seit 2 Jahren. Jetzt Blutung seit Anfang Januar, vergleiche Blutungsbild 2 zu Fall 2.

Genitalbefund: (2. II. 31.): Collumkrater, Vagina frei, linkes Lig. sacrouterinum derb, Parametrien sonst frei.

Diagnose: Carcinoma colli uteri.

Histologischer Befund: Plattenepithel-Differenzierung angedeutet, im ganzen unreif.

Therapie: 2. II. 31. 1500 mgh — Ra E.
10. II. 31. 2000 mgh — Ra E.
10. III. 31. 1500 mgh — Ra E.
24. II.—I. IV. mit Pause um die Zeit der dritten Radium-Einlage Röntgen-Intensivbestrahlung nach Coutard, insgesamt 5400 R. (9 Bauchfelder, je 9 Rückenfelder links und rechts).

Weiterer Verlauf: Primär sehr gute Heilung. 7. XI. 31. bei Nachuntersuchung starke Schmerzen im Bereich des N. ischiadicus. Palpatorisch und röntgenologisch Metastasen nicht feststellbar. Schmerzen durch Narben? Hormonbefund für diese Zeit steht noch aus.

Blutungsbild 2 zu Fall 2.

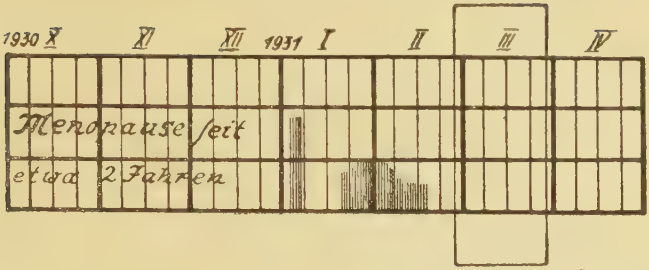

Hormonbestimmung.

Hormonkurve 2 zu Fall 2.

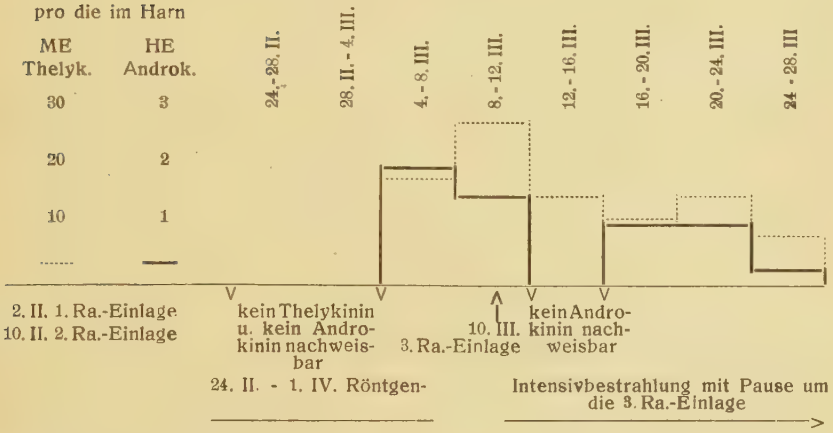

Zusammengefaßt:

43 jährige Frau mit gut begrenztem Collumcarcinom, günstiger Fall für Strahlenbehandlung. Primärer Heilerfolg erscheint gut. Während der Zeit der Ra- und Röntgenbehandlung ist meistens Hormon nachweisbar, längere Zeit beide Hormone gleichzeitig. — Frau war seit 2 Jahren in der Menopause.

Fall 3.) Frau P. H. Blatt 335. 36 Jahre alt. Wesentliche frühere Krankheiten: Keine. Partus: 2 (1913, 1921). Abortus: Keine. Menstruationsanamnese: Menarche mit 17 Jahren. Menses regelmäßig, 4 wöchentlich, 4—5 Tage, stark, ohne wesentliche Beschwerden. Seit November 1930 Dauerblutung. Regelblutungen noch erkennbar, vergleiche Blutungsbild 3 zu Fall 3.

Genitalbefund: (19. I. 31). Anstelle der Portio ein unregelmäßiges, scharfrandiges Ulcus mit zerfallenem Grund. Rechts hinten ein etwas straffes Infiltrat, Uterus im ganzen leidlich beweglich. Parametrien im ganzen frei.

Diagnose: Carcinoma colli uteri. Operation von der Patientin abgelehnt.

Histologischer Befund: Plattenepithel-Differenzierung.

Therapie: 22. I. 31. 1920 mgh — Ra E.
28. I. 31. 2160 mgh — Ra E.
27. II. 31. 1100 mgh — Ra E.
9. II.—15. III. mit kurzer Pause um die Zeit der dritten Radiumeinlage Röntgen-Intensivbestrahlung nach Coutard, insgesamt 5400 R. (9 Bauchfelder, je 9 Rückenfelder links und rechts).

Weiterer Verlauf: Röntgenbestrahlung wird in den ersten Tagen schlecht vertragen, dann rasche Besserung. 13. III. 31. glatte Portionarbe, Parametrien rechts narbig. Während der stationären Baobachtung vom 19. I.—15. III. 31 keine verstärkten Blutungen, die als Regelblutungen angesprochen werden könnten. 28. IX. 31 Gewichtszunahme bisher 2 kg. Erhebliche Besserung des Allgemeinzustandes, die Parametrien noch straff. Kein Anhalt für Metastasen. Hormonbefund für diese Zeit steht noch aus.

Blutungsbild 3 zu Fall 3.

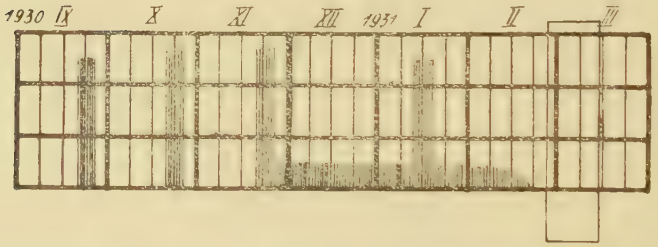

Hormonbestimmung

Hormonkurve 3 zu Fall 3.

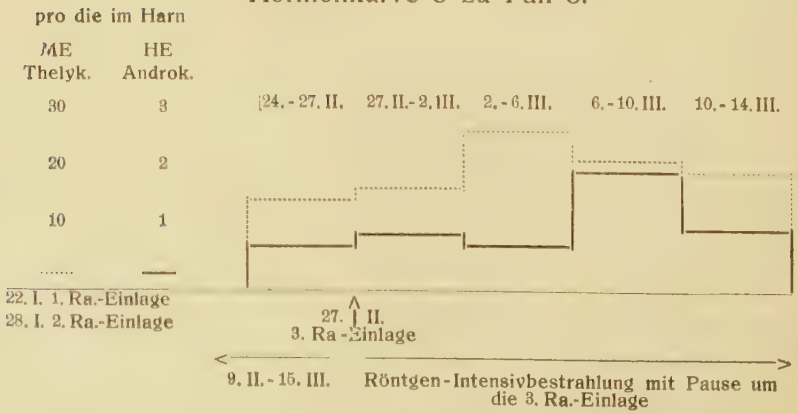

Zusammengefaßt:
36 jährige Frau mit Collumcarcinom (Grenze der Operabilität) schied während 3 wöchiger Beobachtung bei gleichzeitiger Ra- und Rö-Behandlung dauernd Thelykinin und Androkinin im Harn aus. Ovarialfunktion bei Beginn der Behandlung wahrscheinlich noch erhalten, unter der Strahlenbehandlung vermutlich erloschen. (vergleiche letzten Fall der 6. Mitteilung).

Fall 4.) Frau A. W. Blatt 345. 52 Jahre alt. Wesentliche frühere Krankheiten: 1926—1929 Rheumatismus. Partus: 1 (1897). Abortus: 3 (letzter 1911). Menstruationsanamnese: Menarche mit 18 Jahren. Menses regelmäßig, 4 wöchentlich, 3—5 Tage, schwach. Menopause seit 10 Jahren. Jetzt Dauerblutung seit 15 Monaten, vergleiche Blutungsbild 4 zu Fall 4.

Genitalbefund: (4. V. 31.) Haselnußgroßer Krater im unteren Cervikalkanal, Gewebszerfall greift auf die hintere Vaginalwand über. Infiltrat in beiden Parametrien mit Umscheidung des Rectums.

Diagnose: Carcinoma colli uteri, inoperabel.

Histologischer Befund: Plattenepithel-Differenzierung.

Therapie: 4. V. 31. 2200 mgh — Ra E.
11. V. 31. 2000 mgh — Ra E.
15. VI. 31. 1280 mgh — Ra E.

Anmerkung: Das Radium mußte während der dritten Behandlung vorzeitig entfernt werden wegen starker Allgemeinbeschwerden.

22. VI.—23. VII. Röntgen-Intensivbestrahlung nach Coutard, insgesamt 5800 R. (9 Bauchfelder, je 10 Rückenfelder links und rechts).

Weiterer Verlauf: Guter primärer Heilerfolg. 26. X. 31 bei Nachuntersuchung gutes Allgemeinbefinden, Portio überhäutet, Uterus beweglich, linkes Parametrium derb, rechtes Parametrium weicher, Rectum frei, Hormonbefund für diese Zeit steht noch aus.

Blutungsbild 4 zu Fall 4.

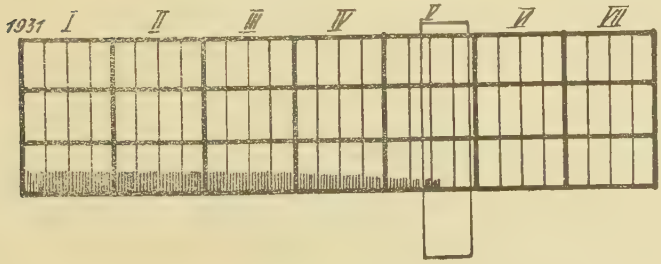

Hormonbestimmung

Hormonkurve 4 zu Fall 4.

Zusammengefaßt:

52 jährige Frau mit inoperablem Collumcarcinom schied bei 15 tägiger Beobachtung stets Androkinin, daneben in geringer Menge vorübergehend Thelykinin aus. Patientin war seit 10 Jahren in der Menopause.

Fall 5.) Frau M. M. Blatt 344. 40 Jahre alt. Wesentliche frühere Krankheiten: Keine. Partus: 2, mit Kunsthilfe, fieberfrei; letzter 1925. Abortus: 2 (letzter 1919), fieberfrei. Menstruationsanamnese: Menarche mit 14 Jahren. Menses regelmäßig, 4 wöchentlich, 6—7 Tage, stark, ohne wesentliche Beschwerden. In der letzten Zeit Ausfluß, angeblich keine Blutung außerhalb der Regel. Während der stationären Beobachtung schwache Blutung vom 1.—4. V., vergleiche Blutungsbild 5 zu Fall 5.

Genitalbefund: 22. IV. 31 Collum sehr breit aufgetrieben, mit einem fast hühnereigroßem Krater. Parametrien wegen der Größe des Tumors nicht sicher abzutasten, erscheinen infiltriert.

Diagnose: Carcinoma colli uteri, inoperabel.

Histologischer Befund: stellenweise Plattenepithel-Differenzierung, im ganzen unreif.

Therapie: 27. IV. 31. 2100 mgh Ra — E.
8. V. 31. 2200 mgh Ra — E.
8. VI. 31. 1700 mgh Ra — E.
30. V. 31.—17. VI. 31 stationäre Röntgen-Intensivbestrahlung nach Coutard mit Unterbrechung von wenigen Tagen um die Zeit der dritten Radiumbehandlung. 18. VI.—9. VII. 31. ambulante Röntgen-Intensivbestrahlung nach Coutard. Insgesamt 6000 R. (10 Bauchfelder, je 10 Rückenfelder links und rechts).

Weiterer Verlauf: 8. XII. 31 gutes Allgemeinbefinden, Anämie gebessert (früher 65% Hgb corrigiert). Zunahme des Körpergewichts.

Genitalbefund am 8. XII. 31: Rechts hinter dem Collum etwas Infiltrat, Beckenwand frei. Hormonbefund für diese Zeit steht noch aus.

Blutungsbild 5 zu Fall 5.

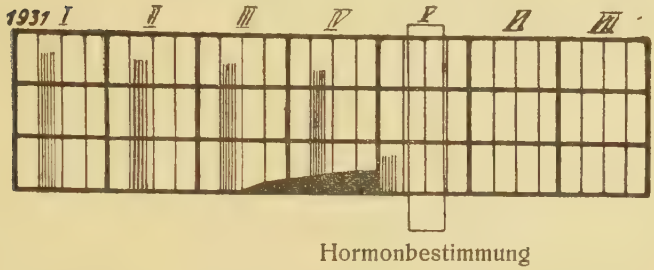

Hormonbestimmung

Hormonkurve 5 zu Fall 5.

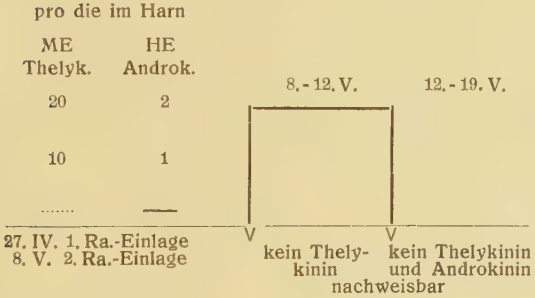

Zusammengefaßt:

40 jährige Frau mit inoperablem Collumcarcinom. Im Harn ließ sich bei 11 tägiger Beobachtung nach 2maliger Radiumbehandlung vorübergehend Androkinin in erheblicher Menge nachweisen. Thelykinin wurde nicht gefunden. Die Ovarialfunktion war bei Beginn der Behandlung noch erhalten.

Fall 6.) Frau S. K. Blatt 336. 62 Jahre alt. Mutter an Unterleibskrebs gestorben, ein Sohn der Frau leidet an Augengliom, ein Enkel ebenfalls (blind). Wesentliche frühere Krankheiten: Keine. Partus: 8, normal. Abortus: 2, fieberfrei. Menstruationsanamnese: Menarche mit etwa 17 Jahren. Menses unregelmäßig, 4 Tage, schwach, ohne wesentliche Beschwerden. Menopause seit 19 Jahren, jetzt Blutungen im November 1930 und Februar 1931, vgl. Blutungsbild zu Fall 6.

Genitalbefund: (9. II. 31) Schleimhaut der Portio intakt. Uterus mittelgroß, mobil. Parametrien frei. Bei Probeabrasio am 10. II. 31. zeigt sich, daß es sich um einen

tiefen Collumknoten handelt, daraufhin sogleich erweiterte vaginale Totalexstirpation des Uterus nach Schauta.

Diagnose: Carcinoma colli uteri, operabel.

Histologischer Befund: Plattenepithel-Differenzierung mit geringer Verhornung.

Therapie: 10. II. 31. Schauta.

17. III. 31. — 22. IV. 31. Röntgen-Intensivbestrahlung nach Coutard, insgesamt 6000 R (10 Bauchfelder, und je 10 Rückenfelder rechts und links, das Feld zu 200 R).

Weiterer Verlauf: Operation und Bestrahlung sehr gut vertragen. 20. X. 31.: Zunahme des Körpergewichts, gutes Allgemeinbefinden, rezidivfrei. Hormonbefund für diese Zeit steht noch aus.

Blutungsbild 6 zu Fall 6.



Hormonkurve 6 zu Fall 6.

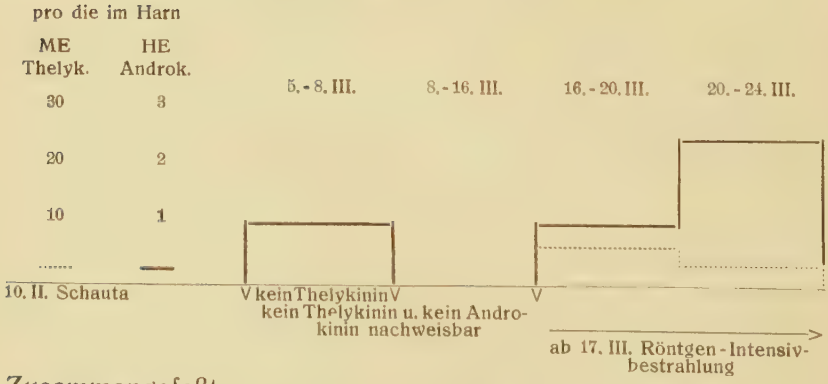

Zusammengefaßt:

62 jährige Frau nach Exstirpation des Uterus (Schauta) wegen eines Collumcarcinoms. Menopause seit 19 Jahren. — Im Harn wurden während der Röntgen-Intensivbestrahlung bei 19 tägiger Beobachtung an 9 Tagen Thelykinin und Androkinin, an 4 Tagen nur Androkinin, und an weiteren 4 Tagen kein Hormon nachgewiesen.

Fall 7.) Frau A. E. Blatt 347. 45 Jahre alt. Wesentliche frühere Krankheiten: Typhus. Partus: 4, 1 mal Forceps, letzter 1914. Abortus: 1, 1908, fieberfrei. Menstruationsanamnese: Menarche mit 14 Jahren. Menses regelmäßig, 4 wöchentlich, früher 3—4 Tage, in letzter Zeit 8 Tage, mittelstark, ohne wesentliche Beschwerden. Seit Dezember 1930 Dauerblutung, doch sind angeblich die Regelblutungen noch erkennbar. Vergleiche Blutungsbild zu Fall 7.

Genitalbefund: (4. V. 31) zerklüftetes Ulcus der Portio, links auf die Vagina übergehend. Parametrien wenig infiltriert. Uterus im ganzen beweglich. Allgemeinzustand schlecht, Kachexie.

Diagnose: Carcinoma colli uteri, noch operabel.
Histologischer Befund: Plattenepithel-Differenzierung, ungleichmäßige Reife.

Therapie: 7. V. 31. erweiterte vaginale Totalexstirpation des Uterus nach Schauta.

13. VII. — 11. VIII. 31. Röntgen-Intensivbestrahlung nach Coutard, insgesamt 5000 R. (8 Bauchfelder, 8 Rückenfelder rechts, 9 Rückenfelder links. je zu 200 R.)

Weiterer Verlauf: Die zunächst sehr elende Patientin hat sich während und nach der Behandlung zunächst gut erholt. Bei Nachuntersuchung am 11. VIII. 31. Infiltrat auf der linken Beckenwand. Weitere Befunde fehlen noch.

Blutungsbild zu Fall 7.

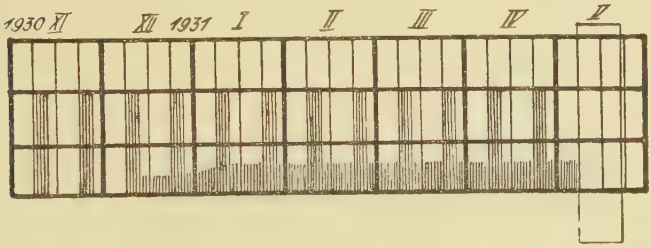

Hormonbestimmung

Hormonkurve zu Fall 7.

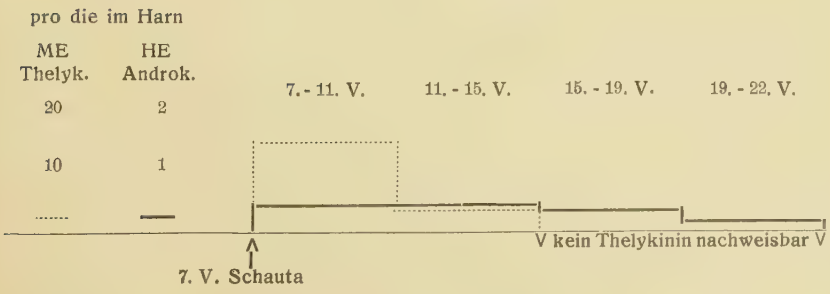

Zusammengefaßt:

45 Jahre alte Frau mit Collumcarcinom an der Grenze der Operabilität. In den ersten 15 Tagen nach der Exstirpation des Ulterus nur geringe abnehmende Thelykininmenge und wenig Androkinin. Ovarialfunktion war bei Beginn der Behandlung noch erhalten.

Fall 8.) Frau K. Sch. Blatt 270. 28 Jahre alt. Wesentliche frühere Krankheiten: 1928 Lues, Wa. R. noch vor kurzem positiv. Partus: 1, normal. Abortus: Keine. Menstruationsanamnese: Menarche mit 17 Jahren. Menses regelmäßig, 4 wöchentlich, 5—6 Tage, mittelstark, ohne wesentliche Beschwerden. Letzte normale Regel Februar 1930. Frühere gynäkologische Erkrankungen: Juli 1930 polymorphzelliges Sarkom der Vagina. Röntgenbestrahlung mit etwa 600 R., danach operative Abtragung des nekrotisierten Sarkom am 6. IX. 30. Röntgennachbestrahlung je knapp 600 R im Oktober und Dezember 1930. Wiederaufnahme 9. II. 31.

Genitalbefund (9. II. 31): Narbe im Gebiet des früheren Sarkom glatt, weich, ohne Infiltrat. An der Portio frische Epitheldefekte. Keine Menses mehr seit August 1930. (Röntgenbestrahlung des Sarkom).

Diagnose: Carcinoma colli uteri. (Status nach operativer und Strahlen-Behandlung eines Sarkoma vaginae).

Histologischer Befund: Plattenepithel-Differenzierung ohne Verhornung.

Therapie: 12. II. 31. Radikaloperation nach Wertheim.

13. III. 31. — 27. IV. 31. Röntgen-Intensivbestrahlung nach Coutard, insgesamt 5400 R (je 7 Bauchfelder links und rechts, 7 Rückenfelder links, 6 Rückenfelder rechts, jedes Feld zu 200 R.)

Weiterer Verlauf: 3. VI. 31. Wachsender Tumor links an der Beckenwand, zunehmende Kachexie — 29. VII. 31. exitus letalis.

Obduktionsbefund: Im Becken und Abdomen, links bis zur Nabelhöhe, zerfallene Tumormassen.

Histologisch: Polymorphzelliges Sarkom.

Hormonkurve zu Fall 8.

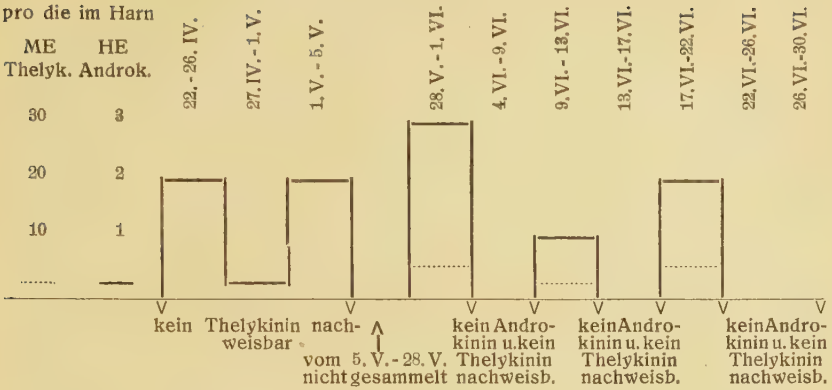

Zusammengefaßt:

28 jährige Frau, die wegen eines Sarkoma vaginae und Carcinoma colli uteri operiert und bestrahlt war, schied während mehrerer Wochen zur Zeit der Bestrahlung und nachher reichlich Androkinin, wenig Thelykinin aus. Die Ovarialfunktion war wahrscheinlich seit August-September 1930 erloschen.

Wir haben oben ausdrücklich betont, daß es sich um erste tastende Versuche handelt, die zunächst nur die vorläufige Frage klären sollen, ob überhaupt bei malignen Tumoren des weiblichen Genitaltraktus mit einiger Regelmäßigkeit Thelykinin oder Androkinin oder beide Hormone gleichzeitig im Harn gefunden werden. Diese Frage können wir auf Grund der hier mitgeteilten Befunde bejahen, wenn wir hinzufügen, daß stets gleichzeitig auf beide Hormone gefahndet werden muß, und daß sich solche Untersuchungen wenigstens über eine Zeitspanne von 14 aufeinanderfolgenden Tagen erstrecken müssen. Gleichzeitige Untersuchung auf beide Hormone ist notwendig, weil die Kurven zeigen, daß häufig vorübergehend nur ein Hormon nachweisbar ist, Ausdehnung der Untersuchungen über 14 Tage ist erforderlich, weil sich wiederholt mehrtägige Intervalle fanden, in denen weder Thelykinin noch Androkinin in nachweisbarer Menge ausgeschieden wurde. Aus diesem Grunde haben wir auch alle früheren Befunde, bei denen sich die Untersuchungen nur über eine kürzere Zeitspanne erstreckten, als nicht genügend zuverlässig ausgeschaltet, obwohl die Ergebnisse bisher durchaus mit dem klinischen Verlauf übereinstimmten.

Es liegt nahe zu fragen, ob überhaupt die positiven Befunde auf die Anwesenheit oder die frühere Wirksamkeit von malignen Tumorzellen zurückgeführt werden müssen, ob es sich nicht vielmehr um Ausschwemmung von Hormonen handeln kann,

die entweder noch den Zellen des Ovars entstammen oder vielleicht aus Zerfallprodukten irgendwelcher Eiweißstoffe gerade unter dem Einfluß von Operationen oder intensiven Strahlen frei geworden sind. Es besteht sogar die dritte Möglichkeit, daß überhaupt stets oder oft auch normaler Weise noch in der Klimax und in der Menopause diese Hormone in größerer Menge gebildet und ausgeschieden werden. Alle drei Einwände haben durchaus ihre Berechtigung, können zum mindesten bisher nicht widerlegt werden: Erstens können in der Mehrzahl der Fälle (vgl. die Krankengeschichten) auch noch nach den Bestrahlungen Zellen des Ovars in Funktion gewesen sein, ohne daß deren Tätigkeit nach außen durch die Menstruation erkennbar wurde. Daß es derartige Funktionszustände des Ovars tatsächlich gibt, beweisen die früheren Untersuchungsergebnisse von Siebke und seinen Mitarbeitern beim unterschwelligen Zyklus und beim Chorionepitheliom. Wir müssen diesem ersten Einwand entgegenhalten, daß er für die Fälle 2, 4, 6 und 8 bestimmt nicht berechtigt ist; denn hier war in der Menopause oder nach Radikaloperation oder nach intensiver Aktinotherapie die Ovarialfunktion bestimmt erloschen. — Der zweite Einwand, daß gerade unter dem Einfluß stark wirkender Strahlen Hormon überhaupt erst entsteht oder frei wird, hat sogar eine erhebliche Wahrscheinlichkeit für sich, denn Paul Engel gelang der Nachweis, daß bei männlichen Hunden im Venenblut Thelykinin feststellbar wurde, wenn die Haut oder die Hoden der Tiere mit Radium (925—2000 mgh) belegt waren. Die erzielten Thelykininmengen im Blut betrugen 3500—10000 ME pro Liter. Und doch müssen wir diesem zweiten Einwand mit der Feststellung begegnen, daß wir in Fällen, wo durch Aktinotherapie der maligne Tumor sicher zerstört war, einwandfrei negative Befunde erheben konnten (vgl. auch Kurve 27 in Mitt. 6). — Die dritte Frage, ob auch ohne Anwesenheit von Tumorzellen oder Zellen des Ovars Thelykinin und Androkinin in größerer Menge gebildet und ausgeschieden werden kann, ließe sich leicht beantworten, wenn derartige Untersuchungen bei einer größeren Anzahl gesunder Frauen durchgeführt wären und die Ergebnisse vorlägen. Solche Hormonbestimmungen fehlen aber bis heute. Wir selbst konnten sie bisher nicht durchführen, weil das Laboratorium mit Untersuchungen zur Klärung dringlicherer Fragen beansprucht war. Vielleicht ist es tatsächlich so, daß Frauen oft auch noch nach Aufhören der klinischen Zeichen einer Ovarialfunktion (Menstruation) beide Hormone ausscheiden; wenn das der Fall ist, dann stellen die von uns mitgeteilten Befunde nichts Außergewöhnliches dar. Allerdings müssen wir auch diesem Einwand nach unseren bisherigen Kenntnissen mit der Feststellung begegnen, daß die positiven Befunde für Androkinin und Thelykinin in der Menopause bei gesunden Frauen selten sind oder überhaupt nicht vorkommen. Schließlich war aber für unsere erste Frage, ob positiver Nachweis von Andro-

kinin und Thelykinin im Harn in der Menopause die Vermutung nahelegt, daß hier irgendwelche unvollkommen differenzierten Zellen im Körper als Hormonquellen anzusehen sind, zunächst festzustellen, ob bei sicherem, histologisch bestätigtem Nachweis solcher Zellen mit einer gewissen Regelmäßigkeit stets auch Hormon gefunden wird. Wenn es sich nämlich dabei um Zufallsbefunde gehandelt hätte, blieb es zunächst gleichgültig, welche Hormonwerte bei gesunden Frauen in der Menopause zu finden sind. Wir haben, und das ist im Wesentlichen das Ergebnis dieser Untersuchungen, den Beweis erbracht, daß bei 8 Fällen mit histologisch festgestellten Collumcarcinomen, darunter Frauen ohne eigene Ovarialfunktion, stets eines der beiden Hormone oder beide Hormone gleichzeitig im Harn gefunden wurde, wenn sich die Untersuchung über wenigstens 14 Tage erstreckte. Ob bei den Frauen mit noch erhaltener Ovarialfunktion und gleichzeitigem Bestehen maligner Tumoren die gefundenen Werte einwandfrei größer sind als bei Frauen mit erhaltener Ovarialtätigkeit ohne maligne Tumoren sollen weitere Untersuchungen klären. Ebenso ist noch durch fortlaufende Untersuchungen bei den gleichen Patienten festzustellen, ob nach Zerstörung der Tumorzellen mit Sicherheit auch in allen Fällen die Hormonausschwemmung aufhört und ob sie andrerseits beim Wachsen eines Rezidivs steigt. —

Zum Schluß danke ich meinem hochverehrten Lehrer Herrn Prof. Dr. R. Schröder, für die freundliche Überlassung der Arbeit und des Materials und Herrn Privatdozenten Dr. Siebke für die vielseitigen Anregungen und große Hilfsbereitschaft.

Lebenslauf.

Ich, Oswald Alfred Aichel, Sohn des Univ.-Prof. Dr. phil. et med. Otto Aichel, Direktor des Anthropologischen Institutes der Universität Kiel, und seiner Ehefrau Dora, geb. Timmermann, wurde am 9. Februar 1908 in Santiago (Chile) geboren. Ich besuchte das Reform-Real-Gymnasium in Kiel und studierte nach bestandener Reifeprüfung an den Universitäten München und Kiel. Im S. S. 1929 legte ich in Kiel die ärztliche Vorprüfung ab; im kommenden W. S. (1932/33) werde ich hier in die ärztliche Staatsprüfung eintreten.

Kiel, Dezember 1931.